

УДК 616.129009.72908:615.22

В.В. БАТУШКІН, д. мед. н., професор

/ПВНЗ «Київський медичний університет», Київська міська клінічна лікарня №5/

## Цитопротекція при гострому інфаркті міокарда після відкриття інфаркт-залежної артерії: нові горизонти

### Резюме

Безпосереднє порушення енергетичного метаболізму лежить в основі ішемічного пошкодження міокарда при гострому інфаркті міокарда. L-карнітин позитивно впливає на обмін розгалужених ланцюгів жирних кислот та окремих амінокислот і асимілює масив вільнорадикальних сполук. Останні наукові дані свідчать, що він стабілізує клітинні мембрани і, ймовірно, бере участь у контролі нуклеарної транскрипції.

В статті наведено випадок позитивного впливу терапії L-карнітином на раннє ремоделювання порожнини лівого шлуночка, відновлення вагосимпатичних взаємодій, а також перекисне окислення ліпідів у хворого з гострим інфарктом міокарда після первинної перкутанної ангіопластики інфаркт-залежної коронарної артерії.

Під впливом курсового лікування (L-карнітин 3 г на добу) спостерігалися істотні зміни вегетативного забезпечення серцевого ритму на ранньому етапі лікування. Достовірної значущості статистичні показники варіабельності серцевого ритму здобули через 1 тиждень лікування. Так, показники SDNN, RMSSD, pNN50 зросли на 42,8–45,3% від вихідних і повернулися до меж фізіологічної норми. Значення HF збільшилося майже в 2 рази (з 5211  $\text{ms}^2$  до 10 261  $\text{ms}^2$ ). Отримані результати свідчили про істотне відновлення парасимпатичного тону вегетативної нервової системи. Водночас рівень активності симпатичного ланцюга вегетативної нервової системи був збережений. Це підтверджувалося динамікою LF і HF/LF. Позитивний вплив L-карнітину на рівень оксидативного стресу полягав у швидкій динаміці показників перекисного окислення ліпідів та антиоксидантної системи. Через 10 днів лікування підвищена активність перекисного окислення ліпідів істотно знизилася, зокрема рівень дієнових кон'югатів – на 36,4%, маленового діальдегіду – на 41,3%, рівень супероксиддисмутази підвищився на 27,9%.

При порівнянні з вихідним рівнем під впливом терапії L-карнітином зменшилися розміри порожнини лівого шлуночка, була відзначена тенденція до розширення розмірів лівого передсердя і правого шлуночка. Порушення релаксації стінок лівого шлуночка зникло. Скорочувальна здатність міокарда істотно покращилася на 10-й день терапії – фракція викиду лівого шлуночка зросла з 45% до 51%.

**Ключові слова:** гострий інфаркт міокарда, міокардіальна цитопротекція, L-карнітин, раннє ремоделювання порожнини лівого шлуночка, відновлення вагосимпатичних взаємодій, перекисне окислення ліпідів

В основі ішемічного пошкодження серця лежить порушення енергетичного метаболізму в кардіоміоцитах [1]. Однак традиційна медицина зазвичай не ставить перед собою завдання безпосереднього впливу на енергетичні процеси міокарда. Тому великі цікаві перспективи розвитку напряму медикаментозної терапії, в якому застосовують метаболічні препарати, що здатні успішно усувати порушення клітинного метаболізму, іонного гомеостазу та функцій мембран клітин серця, попереджаючи або зменшуючи тим самим розвиток незворотних процесів при гострих коронарних синдромах.

Безпосереднє порушення енергетичного метаболізму лежить в основі ішемічного пошкодження міокарда при гострому інфаркті міокарда. Виходом із даної ситуації може стати використання препаратів, що забезпечують захист міокарда – міокардіальних цитопротекторів [2–4]. Історія застосування цієї групи препаратів досить цікава і налічує не один десяток років. Інтерес до концепції метаболічної захисту міокарда (так званої кардіоцитопротекції) не зникає і дотепер. На даний час увагу до цього виду терапії зумовлено отриманням протягом останніх кількох років нових

даних щодо впливу міокардіальних цитопротекторів на клінічний перебіг та еволюцію гострого інфаркту міокарда, покращення якості життя пацієнтів з даною серцево-судинною патологією.

L-карнітин є одним із відомих кардіометаболічних препаратів з різностороннім механізмом дії [5, 6]. Доведено, що він полегшує оксидацію довголанцюгових жирних кислот та модулює співвідношення CoA до CoA-SH, бере участь у зв'язуванні ацильних залишків в пероксисомах і мітохондріях.

L-карнітин позитивно впливає на обмін розгалужених ланцюгів жирних кислот та окремих амінокислот і асимілює масив вільнорадикальних сполук. Останні наукові дані свідчать, що він стабілізує клітинні мембрани та, ймовірно, бере участь у контролі нуклеарної транскрипції [7].

Кардіопротекторна дія карнітину реалізується кількома шляхами (рис. 1).

L-карнітин через свій дериват пропіоніл-L-карнітин більш швидко впливає на метаболічну дисфункцію міокарда [8]. Дія останнього більш потужна порівняно з L-карнітином за рахунок вищої спорідненості до плазматичної мембрани транспортної системи

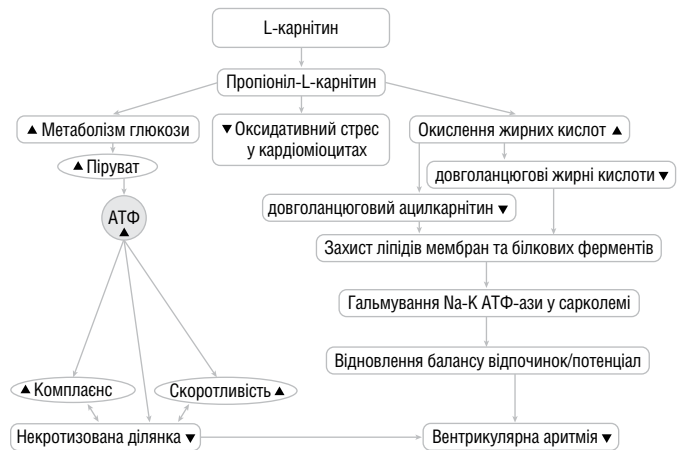
кардіоміоцитів. Як більш ліпофільна сполука пропіоніл-L-карнітин проникає з крові у міоцити швидше, ніж L-карнітин. Крім того, пропіоніловий залишок пропіоніл-L-карнітину може бути метаболізований до субстрату циклу лимонної кислоти і впливати на системне запалення. Пропіоніл-L-карнітин також має широкі захисні властивості для кровоносних судин та енергетичних запасів ішемізованого серцевого м'язу. Показано, що L-карнітин та пропіоніл-L-карнітин захищають ішемізований міокард від окисного стресу, що є одним з основних фрагментів постішемічної дисфункції міокарда, відомої як «stunning» [7].

У дослідженні CEDIM (1998) вивчали кардіопротекторну дію L-карнітину на найбільш ранніх стадіях розвитку гострого інфаркту міокарда (ГІМ) та можливість запобігання дилатації порожнини лівого шлуночка серця з метою попередження постінфарктної серцевої недостатності (СН), що є найбільш частою причиною летальних випадків [9]. В результаті прийому L-карнітину були відзначені значні переваги у відновленні стану серцевого м'язу та його скорочувальної здатності. Досліджувані об'єми серця (КДО, КСО) у хворих, що приймали L-карнітин, були на 16% і 15% менше, ніж у хворих контрольної групи. Тому автори роблять абсолютно обґрунтований висновок про можливість запобігання ремоделювання лівого шлуночка серця після перенесеного ГІМ, якщо хворий в ранні терміни останнього буде отримувати природний біологічний агент – L-карнітин.

Відомо, що зменшення обсягу некротизованої тканини в процесі розвитку інфаркту і збереження більшої кількості кардіоміоцитів веде до збереження функціональної здатності серця і запобігання розвитку клінічної картини серцевої недостатності [9]. У дослідженні CEDIM випадки серцевої недостатності визначалися у 1,7% хворих групи L-карнітину та у 4,2% хворих контрольної групи. Нагадуємо, що дослідження проводилося на початку 90-х років минулого століття і, воно різко відрізняється від сучасних підходів до лікування гострого інфаркту міокарда. Так, згідно з протоколом інгібітори АПФ отримували лише 6,7% і 8,4% хворих основної та контрольної груп відповідно, блокатори β-адренорецепторів – 32,2% і 38,1% хворих. Статини не застосовувалися взагалі. Нітрати отримували близько 60% хворих, що свідчить про значне поширення післяінфарктної стенокардії. Автор спеціально зупиняється на цих питаннях, щоб підкреслити роль L-карнітину в кардіопротекції при ГІМ в період, коли не застосовувалися такі добре відомі тепер препарати з відмінними кардіопротективними властивостями, як статини, блокатори β-адренорецепторів, інгібітори АПФ / блокатори ангіотензинових рецепторів. Слід також зауважити щодо відсутності достовірної реперфузії в зоні інфаркт-залежної коронарної артерії. Тромболізис було проведено 79% хворим основної та 77% хворим контрольної групи, однак результати ефективності за шкалою TIMI не досліджувалися.

У даній статті описано використання L-карнітину у хворого з гострим інфарктом міокарда з елевацією сегмента ST після успішної ангіопластики та обговорення точок його впливу у ранній відновлюваний період інфаркту міокарда.

Пацієнт П., 64 роки, 15.02.2017 поступив у інфарктне відділення Київської міської клінічної лікарні (КМКЛ) №5 по переводу після коронарографії та стентування з діагнозом: ІХС, Гострий інфаркт міокарда з зубцем Q задньої стінки лівого шлуночка від 13.02.2017.



**Рис. 1.** Метаболічна дія L-карнітину при гострій ішемії/реперфузії міокарда

Атеросклероз коронарних артерій (коронарографія – 13.02.2017). Стентування правої коронарної артерії (ПКА) (1 стент – 13.02.2017). Ускладнення основного діагнозу: СН I ст., II ФК. Супутній діагноз: Гіпертонічна хвороба III стадія, ступінь 2, ризик 4. Ожиріння I ст.

Хворий поступав зі скаргами на помірну задишку, слабкість, пітливість.

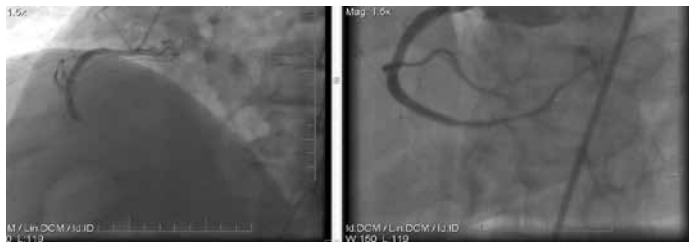Вперше пекучий біль за грудниною з'явився 13.02.2017 о 23:40 і тривав 2–3 години. Лікарі швидкої допомоги діагностували гострий інфаркт міокарда з елевацією сегмента ST, хворий був доставлений в рентгенендоваскулярну клініку, м. Київ. За даними коронарографії від 13.02.2017 – стенозуючий атеросклероз, гостра оклюзія середньої клітини правої коронарної артерії (ПКА). Значний за тривалістю стеноз (50%) огинаючої гілки лівої коронарної артерії (ЛКА). Проведена реканалізація гострої оклюзії балонном з установкою стента RESOLUTE 4,0x30 мм (тиском 12 атм.) (рис. 2).

У постпроцедурний період хворий отримував еноксапарин 0,8 мл підшкірно, ацетилсаліцилову кислоту 75 мг, клопідогрель 75 мг, розувастатин 20 мг, раміприл 1,25 мг, пантопразол 40 мг.

За даними ЕКГ при госпіталізації ритм синусовий, нерегулярний, ЧСС 68 за 1 хв, поодинокі шлуночкові екстрасистоли, патологічний зубець Q у відведеннях III, aVF, елевація сегмента ST до 3 мм у відведеннях II, III, aVF, слабо негативний T у III відведенні (рис. 3).

Об'єктивно: пульс – 60 уд./хв, ритмічний; АТ – 100/60 мм рт.ст. Діяльність серця ритмічна, тони послаблені, акцент II тону над аортою. В легенях везикулярне дихання, хрипи відсутні. Органи шлунково-кишкового тракту – без особливостей. Периферичних набряків немає.

Результати лабораторних досліджень. Загальний аналіз крові: гемоглобін – 146 г/л, лейкоцити –  $7,4 \times 10^9$ /л, ШОЕ – 12 мм/год, еозинофіли – 2%, паличкоядерні – 5%, сегментоядерні – 69%, лімфоцити – 20%, моноцити – 4%. Біохімічне дослідження крові: загальний білірубін – 16,8 ммоль/л, АсАТ – 94 Од/л, АлАТ – 58 Од/л, сечовина – 3,9 ммоль/л, креатинін – 104 мкмоль/л,  $K^+$  – 3,5 ммоль/л, глюкоза – 6,9 ммоль/л, МВ КФК – 54 U/л. Коагулограма: протромбіновий індекс (ПТИ) – 89%, активований частковий протромбіновий час (АЧТЧ) – 20 с, етаноловий тест – негативний, фібриноген – 3,8 г/л.



**Рис. 2.** Коронарограма хворого П., 64 роки, до і після первинної транскатанної ангіопластики правої коронарної артерії з приводу гострого інфаркту міокарда з елевацією сегмента ST

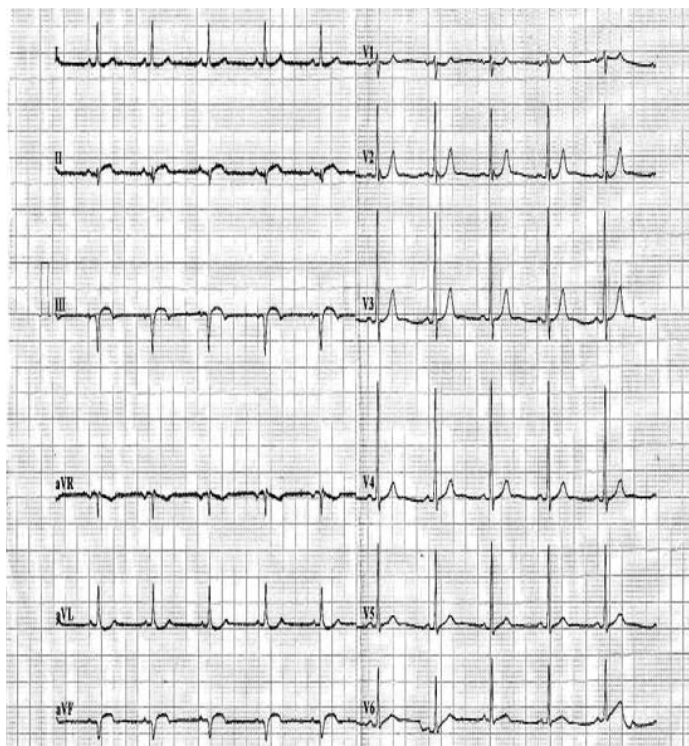
Загальний аналіз сечі: питома вага – 1025; колір жовтий, прозора, реакція – кисла; білок, глюкоза – не виявлені; вміст лейкоцитів, еритроцитів – в межах норми.

Серед додаткових інструментальних досліджень – ЕхоКГ від 14.02.2017: КСО – 92 мл, КДО – 180 мл, УО – 82 мл, ФВ – 45%.

Дослідження вегетативного стану при госпіталізації свідчило про певні порушення вагосимпатичної рівноваги у вигляді некомпенсованої гіперсимпатотонії (табл. 1). Це виражалось у зниженні вихідних значень статистичних показників варіабельності серцевого ритму – SDNN, RMSSD, pNN50 з одночасним зростанням LF/HF.

У гострій фазі інфаркту міокарда зниження варіабельності серцевого ритму (BCP) корелює з дисфункцією лівого шлуночка, піковою концентрацією креатинфосфокинази, вираженістю гострої недостатності кровообігу [1].

Спектральний аналіз BCP у пацієнтів, які перенесли інфаркт міокарда, відображає зниження загальної потужності вегетативного спектру, типове підвищення LF на фоні зниження HF і відповідно зміни LF/HF.



**Рис. 3.** ЕКГ хворого П., 64 роки, при поступленні в КМКЛ №5 (14.02.2017)

Високі значення VLF та HF у нашого хворого підтверджували загальний висновок про дисфункцію вегетативної нервової системи (ВНС) з переважанням активності симпатичної ланки.

Після підписання інформаційної згоди хворому як метаболічна терапія був призначений препарат L-карнітину 3 г на добу внутрішньовенно крапельно протягом 10 діб. На фоні лікування стан хворого залишався стабільним. Фізична реабілітація проходила швидкими темпами з додаванням 50–100 м дистанції ходьби кожної доби. На 10-ту добу (24.02.2017) пацієнт був виписаний у задовільному стані для продовження курсу лікування амбулаторно за місцем проживання.

На ЕКГ від 24.02.2017 ритм синусовий, регулярний, ЧСС 64 за 1 хв, в динаміці – зберігається зубець Q у відведеннях III, aVF, інтервал ST наближається до ізолінії, негативний зубець T у відведеннях III, aVF (рис. 4). Об'єктивно: пульс – 62 уд./хв, ритмічний, АТ – 110/70 мм рт.ст., тони серця ослаблені, акцент II тону над аортою.

Результати лабораторних досліджень при виписці: загальний аналіз крові: гемоглобін – 124 г/л, лейкоцити –  $8,66 \times 10^9$ /л, ШОЕ – 30 мм/год, еозинофіли – 2%, базофіли – 1%, паличкоядерні – 3%, сегментоядерні – 68%, лімфоцити – 19%, моноцити – 7%.

Біохімічне дослідження крові: загальний білірубін – 13,2 мкмоль/л, АсАТ – 26 Од/л, АлАТ – 41 Од/л, сечовина – 5,4 ммоль/л, креатинін – 73 мкмоль/л,  $K^+$  – 4,5 ммоль/л, глюкоза – 5,8 ммоль/л, загальний холестерин – 3,2 ммоль/л, тригліцериди – 1,19 ммоль/л. Коагулограма: ПТІ – 88%, етаноловий тест – негативний, фібриноген – 2,5 г/л. Загальний аналіз сечі: питома вага – 1020; жовта, прозора, кисла; білок, глюкоза – не виявлені; вміст лейкоцитів, еритроцитів – у межах норми.

Під впливом комбінованого лікування, до складу якого входив левокарнітин (у складі препарату метакартин), спостерігалися істотні зміни вегетативного забезпечення серцевого ритму на ранньому етапі лікування. Показники варіабельності серцевого ритму покращилися через тиждень лікування, що було статистично достовірним. Так, SDNN, RMSSD, pNN50 зросли на 42,8–45,3% від вихідних і повернулися до меж фізіологічної норми.

Динаміка зміни триангулярного індексу та частотно-хвильових коливань серцевого ритму була ще більш вираженою. Зокрема, рівень триангулярного індексу, що характеризує глобальну динаміку загального спектра вегетативного тону, зріс у 1,73 рази, що мало позитивний характер. Значення HF збільшилося майже в 2 рази (з 5211 м<sup>2</sup> до 10261 м<sup>2</sup>). Отримані результати свідчили про істотне відновлення парасимпатичного тону ВНС. Водночас рівень активності симпатичного ланцюга вегетативної нервової системи був збережений. Це підтверджувалося динамікою LF і HF/LF (див. табл. 1).

На даний час немає єдиної думки про те, чи призводить поліпшення міокардіальної перфузії до зміни показників BCP. За даними ряду досліджень коронарна ангіопластика істотно не змінює показники BCP [1, 10, 11, 21]. При реєстрації показників BCP на першу добу гострого інфаркту міокарда після коронарної ангіопластики автори отримували незначні зміни, які були недостовірними. Згідно з даними Bigger J.T. et al. [13], успішна коронарна ангіопластика достовірно покращує показники BCP в пізній стадії гострого інфаркту міокарда. Це характеризувалося збільшенням SDNN з  $116 \pm 31$  до  $128 \pm 38$  мс і високочастотного компонента спек-

тра з  $246 \pm 103$  до  $417 \pm 224$  мс<sup>2</sup> [10–13]. Цей феномен автори пояснюють відстроченим відновленням функції міокарда.

Амбулаторний візит до кардіолога через 1 місяць з моменту інфаркту міокарда (13.03.2017). Скарги відсутні, фізична активність без обмежень. Приймає призначену терапію.

Об'єктивно: пульс – 60 уд./хв, ритмічний, АТ – 115/70 мм рт.ст. ЕКГ: ритм синусовий, регулярний, ЧСС 60 уд./хв. За даними ЕКГ зберігається зубець Q у відведеннях III, aVF, негативний T у відведеннях II, III, aVF, елевация сегмента ST у відведеннях II, III, aVF 0,5 мм (рис. 5).

Ехокардіографія від 13.03.2017. Розміри ЛШ: КДР – 6,0 см, КСР – 3,95 см, КДО – 175 мл, КСО – 78 мл. Товщина міжшлуночкової перегородки (ТМЖП) – 1,2 см, товщина задньої стінки ЛШ (ТЗС) – 1,2 см. Скорочувальна здатність міокарда знижена (ФВ – 51%). Гіпокінез задньої стінки лівого шлуночка (ЗСАЖ). Ліве передсердя (ЛП) – 4,2 см. КДР ПШ – 3,0 см. Діаметр аорти – 4,8 см. Аортальний клапан – фіброз стулок, розкриття повне (2,1 см). Мітральний клапан – фіброз стулок, зворотний ток (+). E/A=1,1. При порівнянні з попереднім дослідженням – зменшилися розміри порожнини лівого шлуночка, відзначалася тенденція до розширення розмірів лівого передсердя і правого шлуночка. Порушення релаксації стінок лівого шлуночка зникла.

Біохімічне дослідження крові: загальний білірубін – 18,7 ммоль/л, АсАТ – 28 Од/л, АлАТ – 32 Од/л, сечовина – 5,3 ммоль/л, креатинін – 81 мкмоль/л, загальний холестерин – 3,7 ммоль/л, тригліцериди – 1,26 ммоль/л.

Проведений аналіз динаміки вегетативних показників через 1 місяць після гострого інфаркту свідчив про остаточну стабілізацію компонентів вегетативного тону – статистичних та спектральних показників, що опосередковано свідчило про високий рівень ТІМІ-прохідності інфаркт-залежної простентованої коронарної артерії.

Окремо хотілося зупинитися на динаміці показників перекисного окислення ліпідів та антиоксидантної системи у хворого під впливом комплексної терапії, що включала препарат левокарнітину (метакартин). Для характеристики стану перекисного окислення ліпідів у сироватці крові визначались основні продукти вільнорадикального каскаду: початковий продукт – дієнові кон'югати, кінцевий – малоновий діальдегід. Для характеристики антиоксидантного захисту визначали активність супероксиддисмутази (рис. 6). За показники норми прийнято попередньо визначені результати групи донорів, співставної за віком, статтю, коморбідністю [14, 15].

Незважаючи на успішно проведену первинну транскатанну ангіопластику, вихідні показники дієнових кон'югатів (ДК) і маленового діальдегіду (МДА) перевищували норму на 92,5% і 86,4% відповідно. Показник ступеня окислення ліпідів сироватки крові – супероксиддисмутаза був нижче за норму на 32,9%.

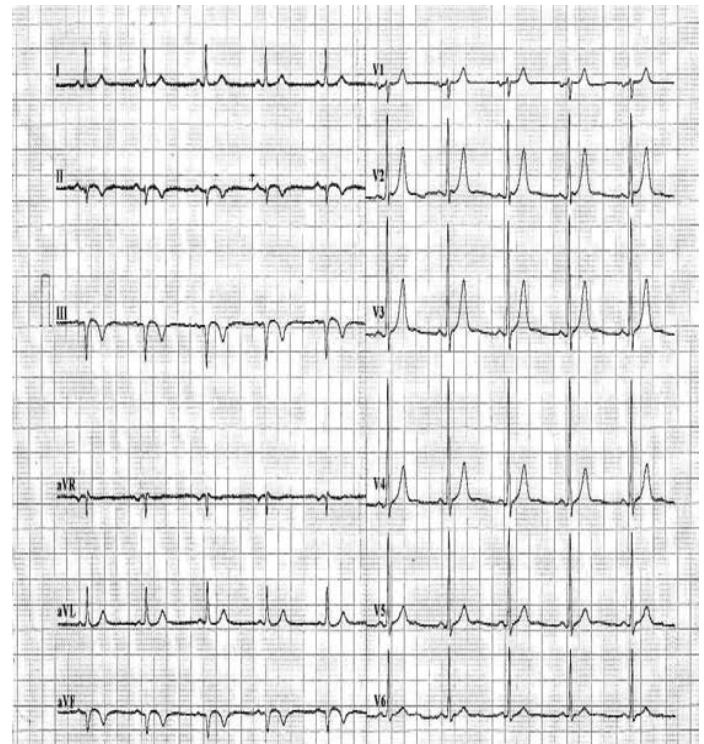
Оксидативний стрес на сьогодні вважається однією з основних причин пошкодження і загибелі клітин міокарда внаслідок дії активованих форм кисню [2, 3]. Цим шляхом окислюються ненасичені жирні кислоти (НЖК), що може бути причиною порушення цілісності та властивостей біологічних мембран. Так, активація перекисного окислення ліпідів ендоплазматичного і саркоплазматичного ретикулуму здатна спричинити неконтрольований вихід  $Ca^{2+}$  в цитоплазму, внаслідок чого порушується внутрішньоклітин-

**Таблиця 1.** Зміни основних показників тону вищо нервової системи у хворого П., 64 роки під час лікування гострого інфаркту міокарда

Показник	Дата спостереження			Межі норми	
	14.02.2017	23.02.2017	13.03.2017	нижня	верхня
ЧСС, уд./хв	96	64	60	60	90
<b>Статистичні показники</b>					
SDNN, мс	93	164	162	120	180
RMSSD, мс	23	42	39	20	40
Триангулярний індекс, од.	15	26	26	20	30
pNN50, %	3,1	4,3	6,2	4	10
<b>Спектральні показники</b>					
VLF, мс <sup>2</sup>	3141	3898	2356		
LF, мс <sup>2</sup>	1282	1642	1552	1050	2200
HF, мс <sup>2</sup>	521	1020	913	700	1100
LF/HF од.	2,46	1,61	1,7	1,5	2,0

не проведення сигналів, змінюється робота ферментних систем кардіоміоцитів тощо [1, 2, 15].

Через 10 днів лікування підвищена активність перекисного окислення ліпідів істотно знизилася, зокрема рівень дієнових кон'югатів – на 36,4%, МДА – 41,3%, підвищення рівня супероксиддисмутази (СОД) – на 27,9%. Захист серця від окисного стресу під час реперфузії продемонстрували Tarantini G., Scrutinio D., Bruzzic P. et al. (2006) після введення карнітину та його похідних, зокрема пропіоніл-L-карнітину [16]. Останній має вагомий потенціал для інгібування вироблення вільних гідроксильних радикалів.



**Рис. 4.** ЕКГ хворого С., 64 роки, при виписці з інфарктного відділення (24.02.2017)

# Регулятор метаболічних процесів\*

# Метакартин



L-carnitine

Левокарнітин виявляє позитивну дію при:

- гострій та хронічній ішемії;<sup>1</sup>
- декомпенсації серцевої діяльності;<sup>1</sup>
- серцевій недостатності;<sup>1</sup>
- зменшує летальність від ГІМ при додаванні до стандартної терапії;<sup>2</sup>
- зменшує вираженість постінфарктного ремоделювання серця.<sup>2</sup>

<sup>1</sup> Інструкція для медичного застосування препарату Метакартин

<sup>2</sup> <http://rusmg.ru/images/18-9.pdf>



**WORLD MEDICINE**

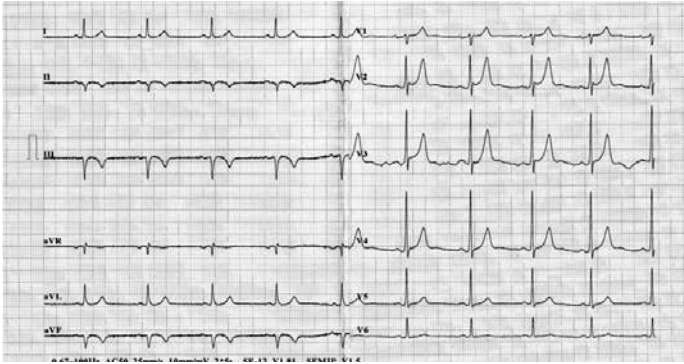
Pharmaceutical Company

тел.: (044) 495 25 30 / e-mail: info@worldmedicine.ua

[www.worldmedicine.ua](http://www.worldmedicine.ua)

\* **МЕТАКАРТИН. Склад:** діюча речовина: levocarnitine; 1 ампула (5 мл) розчину для ін'єкцій містить левокарнітину 1 г; 1 мл розчину для ін'єкцій містить левокарнітину 200 мг. **Лікарська форма.** Розчин для ін'єкцій. **Показання.** Первинна та вторинна карнітинова недостатність у дорослих і дітей, у т.ч. новонароджених та немовлят. Вторинна карнітинова недостатність у пацієнтів, яким проводиться гемодіаліз. **Противопоказання.** Гіперчутливість до компонентів препарату. **Особливості застосування.** Левокарнітин покращує засвоєння глюкози, тому застосування Метакартину пацієнтам із цукровим діабетом, що отримують лікування цукрознижувальними препаратами, може призвести до гіпоглікемії. **Побічні реакції.** Помірні шлунково-кишкові розлади спостерігались при тривалому прийомі перорального левокарнітину, включаючи швидкоплинну нудоту та блювання, біль у животі та діарею. Зниження дози часто зменшує або усуває шлунково-кишкові симптоми. Необхідно ретельно контролювати переносимість протягом першого тижня прийому та після будь-якого збільшення дози. Внутрішньовенне застосування Метакартину зазвичай переноситься добре. **Категорія відпуску.** За рецептом. **Виробник.** Мефар Ілач Сан. А.Ш., Туреччина. **Заявник.** УОРЛД МЕДИЦИН ІЛАЧ САН. ВЕ ТІДЖ. А.Ш., Туреччина. **ЗАТВЕРДЖЕНО** Наказ МОЗ України №1225 від 10.11.2016 р. РП №УА/15530/01/01.

Інформація надана скорочено. З повною інформацією про препарат можна ознайомитися в інструкції для медичного застосування препарату. Інформація для медичних та фармацевтичних працівників, а також для розповсюдження в рамках спеціалізованих заходів з медичної тематики. Інформація про рецептурний лікарський засіб для професійної діяльності спеціалістів у галузі охорони здоров'я.



**Рис. 5.** ЕКГ хворого С., 64 роки, через 1 місяць з моменту гострого інфаркту міокарда

Ендотеліальні клітинні мембрани краще захищені пропіоніл-L-карнітином від утворення індукованих пероксидом  $Fe^{2+}$  та  $Fe^{3+}$  іонів.

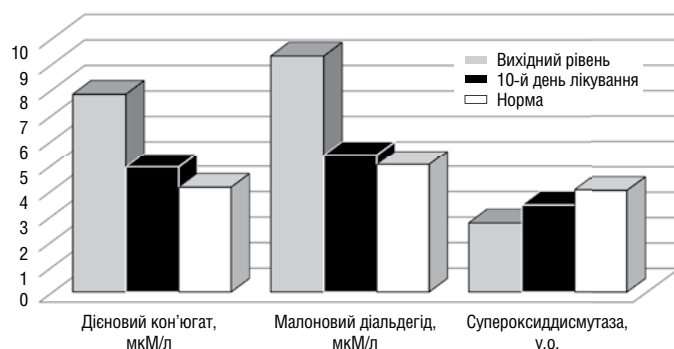
Важлива підтримка пропіоніл-L-карнітином процесів окисного фосфорилування та запобігання надходження іонів кальцію в мітохондрії під час постішемічної реперфузії тканин серця кроликів, оброблених перфузією розчину пропіоніл-L-карнітину до настання ішемії, була продемонстрована в роботах Singh R.B., Niaz M.A., Agarwal P. et al. (1997) [17]. Як показано у дослідженні, пропіоніл-L-карнітин може також відігравати роль у стабілізації плазматичних мембран та зниженні вивільнення пурину з міокардіоцитів на експериментальній живій моделі щурів.

Важливо пам'ятати, що захисний ефект L-карнітину при ішемії в умовах реперфузії коронарної артерії є дозозалежним і також залежить від часу введення за умови, що він вводиться в ранній термін післяішемічної реперфузії [2, 5].

## Дискусія

На даний момент доведено, що для адекватної підтримки скорочувальної функції серцевого м'яза в гострий період інфаркту міокарда хворий потребує постійного, надійного і достатнього надходження енергії для кардіоміоцитів. Загальновідомо, що в основі енергозабезпечення міокарда лежить окислювальне фосфорилування двох основних субстратів: вільних жирних кислот (ВЖК) і глюкози.

Цитопротекторний ефект сучасної метаболічної терапії зумовлений підвищенням енергетичного потенціалу, активацією окис-



**Рис. 6.** Динаміка показників перекисного окислення ліпідів після гострого інфаркту міокарда в процесі застосування комплексної терапії з додаванням L-карнітину

лювального декарбоксілювання і раціоналізацією споживання кисню (посилення аеробного гліколізу і блокада окислення жирних кислот). Підтримуючи скоротливість міокарда, цитопротектори запобігають зниженню внутрішньоклітинного вмісту АТФ і фосфокреатиніну. В умовах ацидозу вони нормалізують функціонування іонних каналів, перешкоджають накопиченню кальцію і натрію в клітинах міокарда, нормалізують внутрішньоклітинний вміст іонів калію, зменшують внутрішньоклітинний ацидоз і концентрацію фосфатів, які зумовлені ішемією міокарда і реперфузією, перешкоджають шкідливій дії вільних радикалів, зберігають цілісність клітинних мембран, запобігають активації нейтрофілів у зоні ішемії, збільшують тривалість електричного потенціалу, зменшують вихід креатинінфосфокінази (КФК) з клітин і вираженість ішемічних ушкоджень міокарда.

Зміни метаболізму міокарда під час ішемії і реперфузії відкривають широку можливість для медикаментозного впливу. Зокрема, таким метаболічним препаратом вважається L-карнітин.

В роботі Tarantini G., Scrutinio D., Bruzzic P. et al. (2006) встановлено, що у хворих на ПМ L-карнітин зумовлював зменшення ділянки некротизації міокарда і поліпшення клінічного перебігу інфаркту (число кінцевих точок в основній групі дорівнювало 15,6%, в контрольній – 26%) [16]. Особливо цікавими, на погляд автора, вважаються результати раннього застосування препарату. Декілька досліджень показали, що вже в перші 5 днів лікування ПМ L-карнітин достовірно знижував кардіоваскулярну смертність.

Семіголовський М. Ю. та співавт. (2012) у пілотному дослідженні застосували внутрішньовенне введення L-карнітину при гострому інфаркті міокарда. Ставилось завдання з'ясувати можливу ефективність його парентерального введення в перші 5 днів гострого інфаркту передньої локалізації з низькою фракцією викиду (<40%) і його вплив на глобальну функцію міокарда лівого шлуночка [17].

В динаміці в перші години і на 5–7-му добу захворювання визначали фракцію викиду лівого шлуночка (за Simpson) і активність тропоніну I, КФК, МВ-КФК. Як показав аналіз, середня тривалість перебування у відділенні кардіологічної реанімації у хворих, які отримували L-карнітин, мала тенденцію до зменшення, а фракція викиду лівого шлуночка прискорено наростала на 5–7-му добу з  $35,5 \pm 0,9\%$  до  $45,4 \pm 1,2\%$  проти  $35,8 \pm 0,7\%$  до  $40,1 \pm 0,9\%$  ( $p < 0,05$ ) порівняно з такою у пацієнтів контрольної групи.

Авторами виявлено дозозалежний ефект препарату і визначено позитивну достовірну кореляцію сумарної дози препарату, отриманої кожним пацієнтом, з величиною фракції викиду лівого шлуночка на 5–7-му добу захворювання ( $r = 0,67$ ;  $p < 0,05$ ).

Активність у динаміці ферментів крові (тропонін I, КФК, КФК-МВ) була у всіх випадках достовірно нижче у осіб основної групи, що пояснювалося меншим пошкодженням кардіоміоцитів за перший тиждень від початку ПМ. Автори наголошують на вагомий позитивний вплив препарату у хворих з більш вираженою дисфункцією серця.

Група авторів [18] організувала велике сучасне дослідження CEDIM-2, що повністю відповідає стандартам доказової медицини. За протоколом дослідження воно практично повторює протокол дослідження CEDIM від 1995 року. Тому автори дозволили собі надати своєму дослідженню назву CEDIM-2, хоча ці два

дослідження виконані абсолютно різними групами дослідників і в абсолютно різних медичних установах.

Дослідження CEDIM виконано в Нідерландах, а дослідження CEDIM-2 – в Італії. Останнє було рандомізованим подвійним сліпим багатоцентровим плацебо-контрольованим. При запланованому включенні у дослідження 4000 хворих на гострий інфаркт міокарда дослідження було призупинено після включення 2300 хворих у зв'язку з недотриманням передбачуваних термінів включення хворих. Проте 2300 хворих з інфарктом, простежених протягом 6 місяців, представляють серйозний матеріал для аналізу [19].

Первинною метою дослідження було вивчення частоти летальних випадків, розвиток післяінфарктної серцевої недостатності, вторинна мета – вивчення летальності в перші 5 днів спостереження в рандомізованих групах хворих, що додатково до стандартної терапії отримували в перші 5 днів або плацебо, або 9,0 г L-карнітину внутрішньовенно, далі – по 4 г на добу перорально протягом наступних 6 місяців.

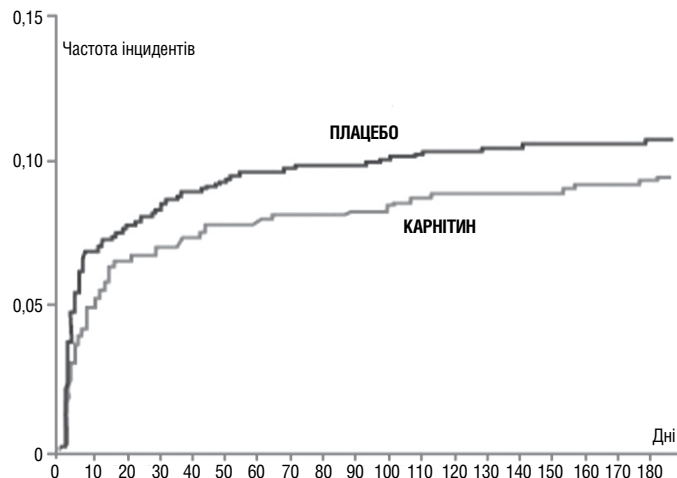
Госпіталізація хворих у стаціонар відбувалася в середньому через 5–6 годин від початку нападу. Тромболізіс був проведений 76,9% хворим основної групи та 78,0% – контрольної. Внутрішньокоронарне втручання було проведено в 11,9% і 10,9% випадків відповідно.

За 6 місяців спостереження різниця в летальності між групами за весь період була недовірною і становила 12% ( $p=0,26$ ). Проте летальність за перші 5 днів була достовірно нижче в групі L-карнітину (2,3% проти 3,8%;  $p<0,041$ ). Лікування L-карнітином не було скасовано жодному хворому. Як бачимо із даних, представлених на рисунку 7, у дослідженні отримано достовірне зниження передчасної смертності в госпітальний період і недовірне зниження смертності протягом 6 місяців.

Слід зазначити, що за попередніми розрахунками для отримання достовірних відмінностей у досягненні первинної кінцевої точки – зниження летальності протягом 6 місяців на 20%, необхідно було включити у дослідження щонайменше 4000 хворих на ГІМ. За період з 24 червня 1997 р. до 15 грудня 2002 р. у дослідження було включено 2330 хворих, розрахункова потужність дослідження не була досягнута в зв'язку з тим, що темп включення хворих у дослідження не відповідав вимогам протоколу. Наглядом комітетом було вирішено припинити дослідження достроково.

Слід звернути увагу на криві виживаності хворих, представлені на рисунку 6. Їх розходження починається буквально після перших 5–6 днів призначення препарату. Дистанція між кривими (у відсотковому відношенні) протягом всього терміну спостереження досить відчутна, принаймні немає тенденції до їх злиття. Проте дослідження CEDIM-2, при всій його незавершеності з організаційних причин, має цілком позитивний результат – зниження рівня летальності протягом 5 днів від моменту госпіталізації при додаванні L-карнітину до стандартної терапії ГІМ [19, 20].

Оцінюючи клінічний перебіг ГІМ під впливом лікування, автори переконалися в тому, що додавання L-карнітину до стандартної терапії виявилось успішним як в перші 10 днів захворювання (гострий період захворювання), так і у відтермінований період (перший місяць захворювання). Слід зазначити, що виявлено дозозалежний ефект дії L-карнітину, а також залежність цього ефекту від способу введення препарату (кращий ефект при внутрішньо-



**Рис. 7.** Криві виживаності хворих на гострий інфаркт міокарда під впливом L-карнітину (дослідження CEDIM-2, 2002)

венному введенні препарату в перші 5–10 днів захворювання). Мінімально ефективна доза препарату – 2 г на добу при парентеральному введенні.

Присутність у L-карнітину кардіопротекторного, мембраностабілізуючого ефекту сприяла відновленню вагосимпатичних взаємодій ВНС, зменшенню процесів перекисного окислення ліпідів та збільшенню антиоксидантного потенціалу крові, покращенню процесів раннього післяінфарктного ремоделювання лівого шлуночка у хворого з гострим інфарктом міокарда після успішної коронарної ангіопластики.

## Список використаної літератури

- Braunwald E. Myocardial reperfusion, limitation of infarct size, reduction of left ventricular dysfunction, and improved survival. Should the paradigm be expanded? // *Circulation*. – 1989. – Vol. 79. – P. 441–444.
- White H.D., Norris R.M., Brown M.A. et al. Left ventricular dysfunction and systolic volume as the major determinant of survival after recovery from myocardial infarction // *Circulation*. – 1987. – Vol. 76. – P. 44–51.
- Амосова Е.Н. Метаболическая терапия поврежденной миокарда, обусловленных ишемией: новый подход к лечению ишемической болезни сердца и сердечной недостаточности // *Укр. кардіол. журн.* – 2000. – №4. – С. 86–92.
- Пархоменко А.Н. Жизнеспособный миокард и кардиоцитопротекция: возможности метаболической терапии при острой и хронической формах ишемической болезни сердца // *Укр. мед. часопис.* – 2001. – №3. – С. 5–11.
- Spagnoli L. G., Corsi M., Villaschi S. et al. Myocardial carnitine deficiency in acute myocardial infarction // *Lancet*. – 1982. – Vol. 24 – P. 1419–1420.
- Opie L.H. Role of carnitine in fatty acid metabolism of normal and ischemic myocardium // *Am. Heart J.* – 1979. – Vol. 97. – P. 375–388.
- Astashkin E.I., Glezer M.G. Role of L-carnitine in energy metabolism cardiomyocytes and treatment of diseases of cardiovascular system // *Cardiology and cardiovascular surgery*. – 2012. – Vol. 6 (2). – P. 58–65.
- Rebua A.G., Schiavoni G., Amico C.M. et al. Beneficial effect of L-carnitine in the reduction of necrotic area in acute myocardial infarction // *Drugs Exp. Clin. Res.* – 1984. – Vol. 10. – P. 219–223.
- Iliceto S., Scrutinio D., Bruzzi P. et al. Effects of carnitine administration on left ventricular remodeling after acute anterior myocardial infarction: the L-carnitine Ecodiagnostica Digitalizzata Infarto Miocardico (CEDIM) Trial // *J. Am. Coll. Cardiol.* – 1995. – Vol. 26 (2). – P. 380–387.
- Pedretti R.F., Tritto M., Sallusti L. et al. Prediction of coronary heart disease using risk factor categories // *Eur. Card J.* – 1994. – Vol. 330 (4). – P. 235–241.
- Huikuri H.V., Linnaluoto M.K., Seppanen T. et al. Circadian rhythm of heart rate variability in survivors of cardiac arrest // *Am. J. Cardiol.* – 2002. – Vol. 70. – P. 610–615.
- Vanoli E., Adamson P.B., Lin B. et al. Heart rate variability during specific sleep stages: a comparison of healthy subjects with patients after myocardial infarction // *Circulation*. – 2001. – Vol. 91. – P. 1918–1922.

13. Bigger J.T. Jr, Fleiss J.L., Steinman R.C. et al. RR variability in healthy, middle-age persons compared with patients with chronic coronary heart disease or recent acute myocardial infarction // *Circulation*. – 2005. – Vol. 91. – P. 1936–1943.
14. Батушкін В.В. Біохімічні детермінанти прогнозування перебігу гострого інфаркту міокарда без елевації сегмента ST у осіб похилого віку // *Лабораторна діагностика*. – 2007. – №2. – С. 37–42.
15. Батушкін В.В., Гема А.І., Купченко Г.М. та ін. Порівняльний аналіз впливу блокатора ангіотензинових рецепторів і інгібітора АПФ на зміни внутрисерцевої гемодинаміки та рівні прозапальних цитокінів в післяінфарктному періоді у хворих з супутньою артеріальною гіпертензією // *Серце та судини*. – 2011. – №4. – С. 23–27.
16. Tarantini G., Scutrinio D., Bruzzic P. et al. Metabolic Treatment with L-carnitine in Acute Anterior ST Segment Elevation Myocardial Infarction // *Cardiology*. – 2006. – Vol. 106. – P. 215–223.
17. Semigolovskiy N.Yu., Vertsinskiy E.K., Azanov B.A. et al. Experience application of infusion of the domestic product of the left-carnitine deficiency syndrome small release of patients with acute myocardial infarction. *Bul. Bakulev them. A.N. Bakuleva* // *RAMS*. – 2012. – Vol. 3. – P. 69–72.
18. Singh R.B., Niaz M.A., Agarwal P. et al. A randomised, double-blind, placebo-controlled trial of L-carnitine in suspected acute myocardial infarction // *Postgrad. Med. J.* – 1996. – Vol. 72. – P. 45–50.
19. Kobulia B., Chapichadze Z., Andriadze G. et al. Effects of carnitine on 6-Month Incidence of Mortality and Heart Failure in Patients with Acute Myocardial Infarction // *Annals of biomedical research and education*. – 2002. – Vol. 2 (3). – P. 240–242.
20. DiNicolantonio J.J., Lavie C.J., Fares H. et al. L-carnitine in the Secondary Prevention of Cardiovascular Disease: Systematic Review and Meta-analysis // *Mayo Clin. Proc.* – 2013. – Vol. 1. – P. 1–8.

## Резюме

### Цитопротекция при остром инфаркте миокарда после открытия инфаркт-зависимой артерии: новые горизонты

В.В. Батушкін

ЧВУЗ «Київський медичинський університет», Київська городська клінічна лікарня №5

Непосредственное нарушение энергетического метаболизма лежит в основе ишемического повреждения миокарда при остром инфаркте миокарда. L-карнитин положительно влияет на обмен разветвленных цепей жирных кислот и отдельных аминокислот и ассимилирует массив свободнорадикальных соединений. Полученные последние научные данные свидетельствуют, что он стабилизирует клеточные мембраны и, вероятно, участвует в контроле нуклеарной транскрипции.

В статье приведен клинический случай положительного влияния терапии L-карнитином на раннее ремоделирование полости левого желудочка, восстановление вагосимпатических взаимодействий, а также перекисное окисление липидов у больного с острым инфарктом миокарда после первичной перкутанной ангиопластики инфаркт-зависимой коронарной артерии.

Под влиянием курсового лечения (L-карнитин 3 г в сутки) отмечены существенные изменения вегетативного обеспечения сердечного ритма на раннем этапе лечения. Достоверной значимости статистические показатели вариабельности сердечного ритма были достигнуты через 1 неделю лечения. Так, показатели SDNN, RMSSD, pNN50 увеличились на 42,8–45,3% от исходных и возвратились в границы физиологической нормы. Значение HF увеличилось почти в 2 раза (с 5211 мс<sup>2</sup> до 10261 мс<sup>2</sup>). Полученные результаты свидетельствуют о существенном восстановлении парасимпатического тонуса вегетативной нервной системы. Вместе с тем, уровень активности симпатического отдела вегетативной нервной системы был сохранен. Это было подтверждено динамикой показателей LF и HF/LF. Положительное влияние L-карнитина на уровень оксидативного стресса заключался в быстрой динамике показателей перекисного окисления липидов и антиоксидантной системы. Через 10 дней лечения повышенная активность перекисного окисления липидов существенно снизилась, в частности, уровень диеновых конъюгатов – на 36,4%, малонового диальдегида – на 41,3%, уровень супероксиддисмутазы СОД повысился на 27,9%.

При сравнении с исходным уровнем под влиянием терапии L-карнитином уменьшились размеры полости левого желудочка, была выявлена тенденция к расширению размеров левого предсердия и правого желудочка. Нарушение релаксации стенок левого желудочка не определялось. Сократительная способность миокарда существенно улучшилась на 10-й день терапии – фракция выброса левого желудочка возросла с 45% до 51%.

**Ключевые слова:** острый инфаркт миокарда, миокардиальная цитопротекция, L-карнитин, раннее ремоделирование полости левого желудочка, восстановление вагосимпатических взаимодействий, перекисное окисление липидов

## Summary

### Cytoprotection in acute myocardial infarction after the discovery of a heart attack-dependent artery. New perspectives

V.V. Batushkin

PHEI «Kyiv Medical University», Kyiv City Clinical Hospital №5

Direct violation of cell metabolism is the basis of ischemic damage of the myocardium in acute myocardial infarction. L-carnitine positively affects on the exchange of branched chain fatty acids and individual aminoacids and assimilates the mass of free radical compounds. Recent scientific evidence suggests that it stabilizes cell membranes and involved in the control of nuclear transcription.

The article presents the case of positive effect of L-carnitine therapy on early left ventricular remodeling, the restoration of vagal-sympathetic interactions, peroxidation of lipids in a patient with acute myocardial infarction after primary percutaneous angioplasty. The course treatment (L-carnitine 3 g/day) brought significant changes in the vegetative maintenance of cardiac rhythm on early stage of disease. The statistical significance of the cardiac rhythm variability was obtained after 1 week of treatment with true significance. Thus, SDNN, RMSSD, pNN50 increased by 42.8–45.3% from the weekend and returned to the limits of the physiological norm. The value of HF increased almost 2 times (from 5211 ms<sup>2</sup> to 10261 ms<sup>2</sup>). The obtained results testified to a significant restoration of the parasympathetic tone of the VNS. However, the activity level of the sympathetic part of the autonomic nervous system has been preserved. This was confirmed by the dynamics of LF and HF/LF.

The positive effect of L-carnitine on the level of oxidative stress was expressed in the rapid dynamics of indicators of lipid peroxidation and antioxidant system. After 10 days of treatment, increased lipid peroxidation activity significantly decreased. In particular, the level of diene conjugates – by 36.4%, malondialdehyde – by 41.3%, and the increase in the level of ODS by 27.9%, respectively.

When compared with the baseline level, under the influence of therapy with L-carnitine, the cavity of the left ventricle decreased, there was a tendency to enlarge the size of the left atrium and the right ventricle. Violation of the relaxation of the walls of the left ventricle has disappeared. The contractile capacity of the myocardium significantly improved on day 10 with therapy – the left ventricular fraction ejection increased from 45% to 51%.

**Key words:** acute myocardial infarction, myocardial cytoprotection, L-carnitine, early left ventricular remodeling, restoration of vagal-sympathetic interactions, peroxide lipid oxidation